УДК: 616.45-006.6
МРНТИ: 76.29.49
DOI: 10.24412/2790-1289-2025-2-93-101

НЕЙРОЭНДОКРИНДІК ІСІКТЕР: ЕРТЕ ДИАГНОСТИКАЛЫҚ МӘСЕЛЕЛЕР (КЛИНИКАЛЫҚ ЖАҒДАЙ)

С. Е. Есентаева [1*], Ж. К. Жакенова[2], Г. Е. Сарсенбаева [1], Е. Н. Бейсебаев [1], А. Н. Баймахашева [1], А. С. Ожарова [1]
[1] «Қазақстан-Ресей медициналық университеті», Қазақстан, Алматы
[2] «С. Д. Асфендияров атындағы Қазақ ұлттық медицина университеті» КЕАҚ, Қазақстан, Алматы
**Корреспондент автор*

Аңдатпа

Нейроэндокриндік ісіктердің гетерогенділігі олардың орналасуына ғана емес, клиникалық көріністеріне, оларды диагностикалаудың нақты критерийлері мен алгоритмдерінің болмауына, сондай-ақ жалпы клиникалық желі дәрігерлерінің ісіктердің осы тобын уақтылы анықтауға қатысты төмен сақтығына байланысты, көп жағдайда олардың кеш диагностикасына әкеледі, нәтижесінде оларды емдеудің тек паллиативтік кезеңі болады. Мәселенің өзектілігін көрсету үшін клиникалық жағдай ұсынылған.

Клиникалық жағдай. Науқас 2020 жылдың наурыз айынан бастап сұйық, шырышты нәжіспен мезгіл-мезгіл мазалайды. Клиникада 20.02.2021 жылғы іш қуысы органдарының компьютерлік томографиясының деректері бойынша тексеру кезінде ұйқы безінің басы мен денесінің қақпа және көкбауыр веналарының инвазиясы бар ісігі, ұйқы безінің қан тамырларының инвазиясы бар субтотальды зақымдануы анықталды және көптеген бауыр метастаздары компьютерлік-томографиялық зерттеулердің нәтижелерін ескере отырып, ұйқы безінің қатерлі ісігі диагнозы қойылды, T3nxm1, бауырдың бірнеше метастаздары.

Қорытындылар. Нейроэндокриндік ісіктердің клиникалық көріністерінің әртүрлілігі оларды ерте диагностикалау мен емдеуді қиындатады, бұл жоғары онкологиялық сақтықты, мамандардың тиімді өзара әрекеттесуін және ерте анықтау мен терапияның республикалық хаттамаларын құруды талап етеді.

Түйін сөздер: *нейроэндокриндік ісіктер, асқазан-ішек жолдары, ұйқы безі.*

Кіріспе

Нейроэндокриндік ісіктер (бұдан әрі – НЭІ) - биологиялық белсенді қасиеттері, жүйке тінінің бірқатар антигендерінің болуы және биологиялық белсенді заттар мен пептидтік гормондарды синтездеу қабілеті бар эмбриональды ішектің нейроэндокриндік жасушаларынан алынған жаңа түзілімнің гетерогенді тобы [1].

Асқазан-ішек жолдарының (бұдан әрі – АІЖ) және ұйқы безінің (бұдан әрі – ҰБ) нейроэндокриндік жаңа түзілімдерді емдеуді таңдау алгоритмі неоплазияның түрі мен таралуына байланысты және Дүниежүзілік денсаулық сақтау ұйымының (бұдан әрі – ДДҰ) эндокриндік және нейроэндокриндік ісіктердің жіктелуіне бағдарланған, оның соңғы 5-ші редакциясы 2022 жылы шыққан [2].

НЭІ-нің клиникалық көрінісі соншалықты жан-жақты екендігі белгілі, ол мүлдем басқа патологиялық процестерге сәйкес келуі мүмкін. Бұл факт, ең алдымен, функционалды белсенді ісіктерге қатысты, олардың жиілігі ұйқы безінің барлық НЭІ арасында шамамен 10-30 % құрайды [3; 4]. Олардың диагностикалық күрделілігі бастапқы көріністер көбінесе гастроэнтерологиялық, эндокриндік немесе тіпті психосоматикалық бұзылулар ретінде түсіндірілетіндігіне байланысты. Мұндай

ісіктерді анықтау эндокринологтар, гастроэнтерологтар, онкологтар, хирургтар және рентгенологтар арасындағы үйлестіруді қажет етеді [5-7].

Клиникалық жағдай

Науқас 1965 туған жылы. 2020 жылдың наурыз айынан бастап сұйық, шырышты нәжіспен мезгіл-мезгіл мазалайды. 2020 жылдың маусым айының соңында ол пневмониямен ауырды, антибиотикалық терапия аясында диарея тұрақты болды, күніне 3-4 рет. Өздігімен дисбиозды (энтерогермина, нормобакт, линекс) әсерсіз өзім емдедім. 2020 жылдың күзінде стационар жағдайында оңалту терапиясы аясында диарея тоқтады.

2021 жылдың қаңтарында пациентке таныс құралдармен түзетілмейтін бақыланбайтын сұйық нәжіс тағы да алаңдай бастады. 2021 жылдың ақпан айында бақыланбайтын диарея, дегидратация, электролит балансының бұзылуы, ауыр жағдайда клиникалық аурухананың реанимация бөліміне шұғыл түрде жатқызылды. Гидратациялық, симптоматикалық терапия аясында диареяны тоқтату мүмкін болмады.

20.02.2021 ж. іш қуысы мүшелерінің (бұдан әрі – ІҚМ) компьютерлік томография (бұдан әрі – КТ) деректері бойынша клиникада тексеру кезінде ұйқы безінің басы мен денесінің қақпа және көкбауыр веналарының инвазиясы бар ісігі, ұйқы безінің қан тамырларының инвазиясымен субтотальды зақымдануы) және бауырға бірнеше метастаздар анықталды (сурет 1-4).

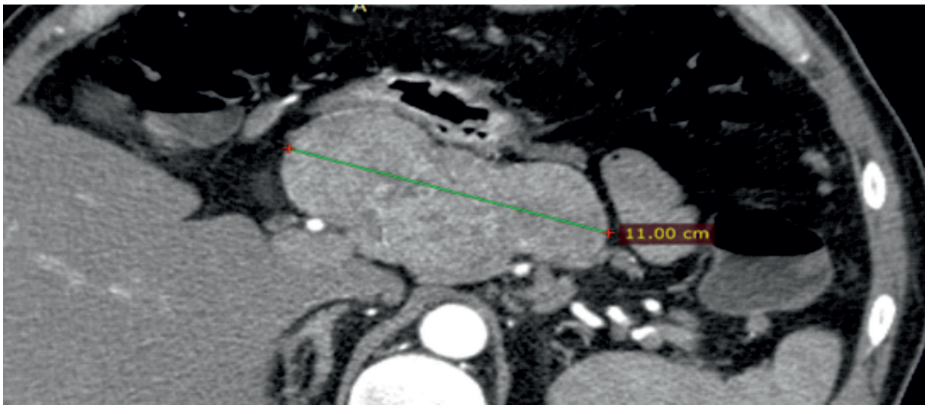

Сурет 1. ІҚМ КТ 20.02.2021 ж. – ұйқы безінің басы мен денесінің қалыптасуы

Дереккөз: авторлар құрастырған

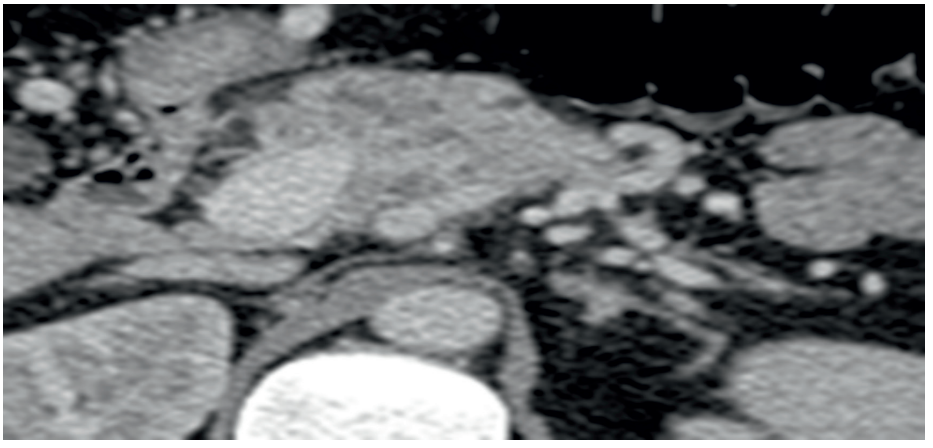

Сурет 2. ІҚМ КТ 20.02.2021 ж. – қан тамырларының инвазиясы

Дереккөз: авторлар құрастырған

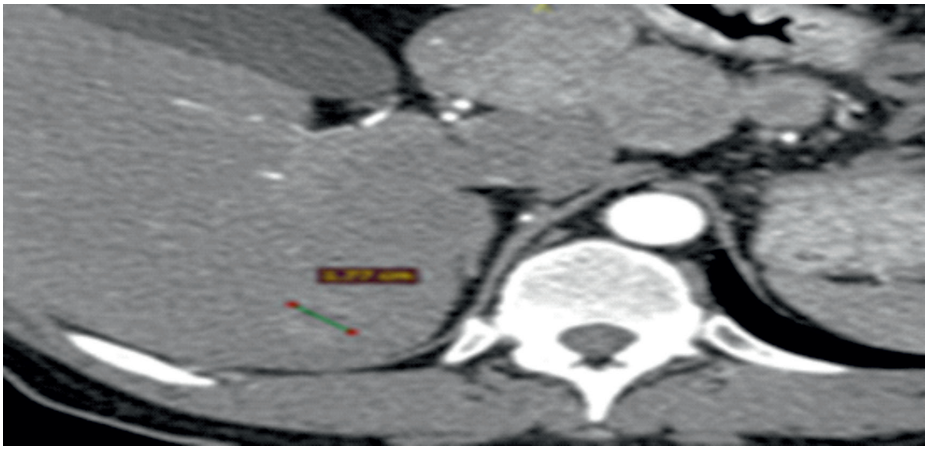

Сурет 3. ІҚМ КТ 20.02.2021 ж. – бауырдағы метастазалар
Дереккөз: авторлар құрастырған

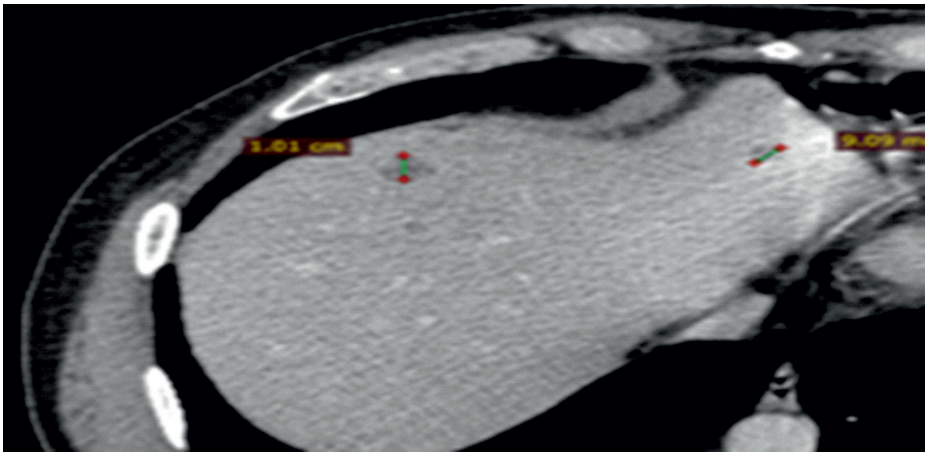

Сурет 4. ІҚМ КТ 20.02.2021 ж. – бауырдағы метастазалар
Дереккөз: авторлар құрастырған

КТ зерттеулерінің нәтижелерін ескере отырып, ұйқы безінің қатерлі ісігі, T3NxM1, бауырдың бірнеше метастаздары диагнозы қойылды. Пациентті басқарудың одан әрі тактикасы туралы мәселені шешу үшін онколог шақырылды.

Клиникалық деректерді ескере отырып: науқастың жағдайы онкологтың қарауы кезінде науқас реанимация бөлімінде болды, жүргізілетін терапия аясында бақыланбайтын диарея тоқтаған жоқ, дегидратация белгілері науқастың жалпы жағдайын жақсартпай, қарқынды гидратациялық терапиямен бақыланды және тоқтатылды, емдеу-диагностикалық мақсатта күніне 100 мкг – 3 рет сандостатинмен емдеу ұсынылды. Сонымен қатар, клиникалық-рентгенологиялық көрініс ескере отырып, бастапқы ісіктің немесе метастатикалық ошақтардың биопсиясын жүргізу, содан кейін гистологиялық және иммуногистохимиялық зерттеу бойынша ұсыныстар берілді.

3 күн ішінде жағдай тұрақтанды, реанимация бөліміндегі науқас хирургиялық бөлімге ауыстырылды және бірнеше күннен кейін шығарылды. Қайта консультация кезінде пациентті морфологиялық тексеру нәтижелерін алғанға дейін 28 күнде 1 рет 20 мг сандостатин-ЛАР-ға ауыстыру ұсынылды.

Бұл науқастың тарихында не ерекше?

Онкологпен қайта кеңесу кезінде пациентке егжей-тегжейлі сауалнама жүргізгенде, 2014 жылы ол кардиологиялық бөлімге ауыр жағдайда түскені белгілі болды: артериялық гипертензия, II ст., IV қауіп, ЖИА, ФК II кернеулі стенокардия, СЖЖ I. Содан кейін алғаш рет 2 типті, орташа ауырлықтағы қант диабеті, декомпенсация анықталды.

Қабылдау кезіндегі шағымдар: тахикардия ұстамалары, бас айналу, жаттығу кезінде қысым сипатындағы ауырсыну синдромымен бірге жүреді. Ұстамалардың ұзақтығы 2-3 минут, жалпы әлсіздік, эпигастрий мен оң жақ

гипохондриядағы ауырсыну, аузындағы ащы. 17.10.2014 ж. ІҚМ УДЗ кезінде – асқазан безі паренхимасының майлы инфильтрациясы. Холестаз.

Кейіннен кардиолог пен эндокринолог тұрақты негізде байқалды. 2016 жылы өз бастамасы бойынша позитронды-эмиссиялық томография/компьютерлік-томографиялық (бұдан әрі – ПЭТ/КТ) зерттеу жүргізілді, онда 18F-FDG жоғары ұстамалы ұйқы безі денесінің көлемді түзілуі анықталды. Қабыну компоненті, инсулиномасы бар жалған тумороз процесіне көбірек сәйкес келеді. 18F-FDG патологиялық жинақталуымен пара-аорталық топтың лимфа түйінінің қайталама аймақтық зақымдануы (сурет 5).

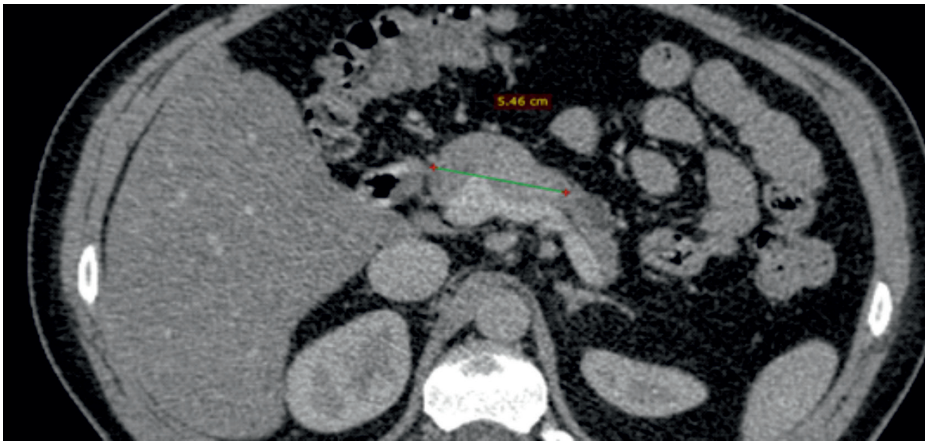

Сурет 5. 26.01.2016 ж. ПЭТ / КТ – ұйқы безі денесінің көлемді түзілуі 18F-FDG

Дереккөз: авторлар құрастырған

Қабыну компоненті, инсулині бар псевдотумороздық процеске көбірек сәйкес келеді; 18F-FDG патологиялық жинақталуымен парааорталық топтың лимфа түйінінің қайталама аймақтық зақымдануы.

ПЭТ/КТ кезінде алынған нәтижелерге қарамастан, пациенттің өзі сияқты дәрігерлердің ешқайсысы оның тұрақты, жақсы мәртебесін, ұйқы безі тарапынан қандай да бір шағымдардың жоқтығын ескере отырып, бұл қорытындыға назар аударма ды.

Ісік түзілуін диагностикалағаннан кейін, 2021 жылдың наурызында химиотерапия басталды: оксалиплатин + капецитабин сандостатин аналогтарын 20 мг – нан 28 күнде 1 рет енгізуді тоқтатпау туралы ұсыныспен.

Химиотерапия басталған кезде пациенттің биопсиядан үзілді-кесілді бас тартуына байланысты түзілімді гистологиялық тұрғыдан тексеру мүмкін болмады. Химиотерапияның 4 курсынан кейін негізгі фокустың оң динамикасымен тұрақтандыру, бауырдағы метастаздар санының төмендеуі байқалды (6-8-сурет).

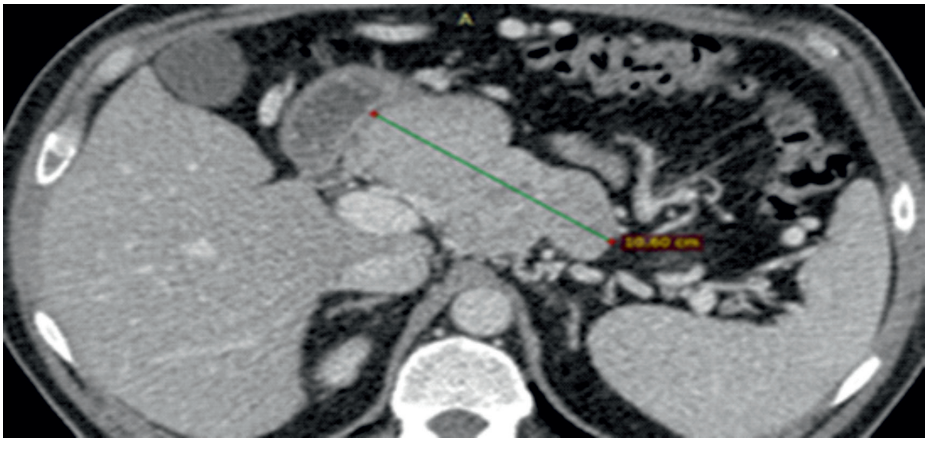

Сурет 6. 10.06.2021 ж. КТ – ұйқы безіндегі негізгі ошақ мөлшерінің шамалы азаюы

Дереккөз: авторлар құрастырған

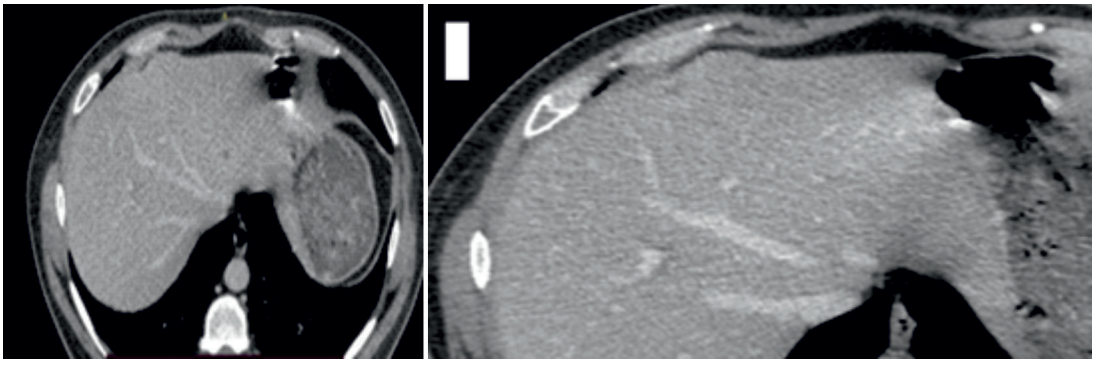

Сурет 7-8. КТ 10.06.2021 бауырдағы ошақтардың саны мен мөлшерін азайту

Дереккөз: авторлар құрастырған

Кейіннен пациент 2023 жылы жедел және химиотерапиялық ем жүргізуге мүмкіндік беретін айқын клиникалық-рентгенологиялық әсері бар химиотерапиялық емнен өтті. Науқас қазіргі уақытта онкологтарда байқалуда және сандостатин аналогтарымен гормондық терапияны жалғастыруда.

Талқылау

Осы пациенттің мысалында нейроэндокриндік ісіктерді (бұдан әрі – НЭІ) диагностикалау кезінде сабақтас мамандықтардың клиницистері арасында нақты үйлестіру қажеттілігі туралы мәселе өткір туындайды. Алғашқы медициналық-санитариялық көмек дәрігерлері (бұдан әрі – МСАК): жалпы практика дәрігері (бұдан әрі – ЖПД), терапевт, эндокринолог, кардиолог, гастроэнтеролог – маңыздылығын асыра бағалау мүмкін емес НЭІ бар пациенттерге нақты және уақтылы көмек көрсетудің бірінші буыны.

Айта кету керек, асқазан-ішек және ұйқы безінің НЭІ-нің жартысынан көбі функционалды Белсенді, оның клиникалық көрінісі пептидтік гормондар мен аминдердің секрециясымен анықталады [8].

Aluri V зерттеулерінің нәтижелері бойынша нейроэндокриндік жаңа түзілімдердің (бұдан әрі – НЭЖТ) шамамен 10 % – ы карциноидты синдроммен (бұдан әрі – КС) бірге жүреді [9]. Алайда, эпидемиялық қадағалау бағдарламасына, эпидемиологияға және АҚШ Ұлттық онкологиялық институтының (Surveillance, Epidemiology, and End Results, SEER) соңғы нәтижелеріне сәйкес 2000 жылдан 2011 жылға дейін пациенттердің 19 % – КС анықталды [10; 11].

КС биологиялық белсенді заттардың жүйелік қанға, ең алдымен серотонинге, гистаминге, тахикининдерге және простагландиндерге енуі нәтижесінде дамиды. Серотонин триптофан метаболизмі арқылы синтезделеді. Егер әдетте триптофанның 1 %-дан аспайтын бөлігі осы процеске жұмсалса, онда барлық триптофан серотонин синтезіне кетеді. Серотонин секрециясының жоғарылауы, өз кезегінде, асқазан-ішек жолында жоғары моторикаға және секрецияға әкеледі, қанды емес сулы созылмалы диареямен, жиырылу ауруымен көрінеді, кейбір жағдайларда пациенттерде ыстық жыпылықтау, магистраль мен беттің жоғарғы жартысының қызаруы байқалады. Ниацин денеде триптофаннан да түзіледі, сондықтан ниацин жеткіліксіздігі дамиды, нәтижесінде дерматит, деменция пайда болады. Ниацин жеткіліксіздігі диареяның дамуына да ықпал етеді [12].

Биологиялық белсенді заттар бауыр арқылы метаболизденетіндіктен, көбінесе КС клиникалық көрінісі бауырдың метастатикалық зақымдануы немесе биологиялық белсенді заттар тікелей жүйелік қан ағымына енген жағдайда дамиды [13].

DeVita мәліметтері бойынша, Vincent T., Lawrence Jr. et al, 94 % жағдайда КС толқындармен көріне бастайды, 80 % - да қанды емес диарея (кейде іштің ауырсынуымен), 10-20 % жағдайда бронхоспазм, пациенттердің 40-70 % - карциноидты жүрек ауруы дамиды [14].

Ұсынылған клиникалық жағдай, біздің ойымызша, НЭІ клиникасының жарқын мысалы болып табылады аурудың ұзақтығы 6 жылдан астам, классикалық карциноидты синдром клиникасы, әсіресе ісіктің бауырға метастаз беру кезеңінде айқын көрінеді.

Қорытындылар

НЭІ клиникалық көріністерінің кең

өзгергіштігі уақтылы диагностика мен емдеуді қиындатады, осыған байланысты НЭІ патофизиологиясы туралы қазіргі заманғы идеяларды ескере отырып, медициналық көмек көрсетудің барлық деңгейлеріндегі мамандардың онкологиялық сақтығы олардың үйлесімді өзара іс-қимылын талап етеді, сондай-ақ НЭІ ерте анықтаудың республикалық хаттамалары мен емдеу-диагностикалық алгоритмдерін әзірлеу қажеттілігін өзектендіреді.

Список источников

1. Артамонова Е. В., Горбунова В. А., Делекторская В. В. и др. Нейроэндокринные неоплазии желудочно-кишечного тракта и поджелудочной железы. Практические рекомендации RUSSCO. Ч. 1.1 // Злокачественные опухоли. – 2024. – Т. 14. – № 3s2. – С. 427-444.
2. WHO Classification of Tumours Editorial Board. Endocrine and Neuroendocrine Tumours. 5th ed. Vol. 8. – Lyon: International Agency for Research on Cancer, 2022.
3. Service F. J. et al. Hypoglycemic disorders // New England Journal of Medicine. – 1995. – Vol. 332(17). – P. 1144-1152; Wermers R. A., Fatourechi V., Wynne A. G. The glucagonoma syndrome // Endocrine Practice. – 2019. – Vol. 25(11). – P. 1145-1150.
4. Reid M. D., Bagci P., Ohike N. и др. Update on pancreatic somatostatinomas // Annals of Diagnostic Pathology. – 2021. – Vol. 51(3). – Article No. 151592.
5. Cryer P. E. Hypoglycemia-associated autonomic failure // Endocrine Reviews. – 2019. – Vol. 40(3). – P. 768-798.
6. Pavel M., O'Toole D., Costa F. и др. ENETS consensus: multidisciplinary management // Neuroendocrinology. – 2016. – Vol. 103(2). – P. 172-185.
7. Howe J. R., Merchant N. B., Conrad C. и др. North American guidelines for NET management // Pancreas. – 2020. – Vol. 49(1). – P. 1-33.
8. Koumarianou A., Daskalakis K., Tsoli M., Kaltsas G., Pavel M. Efficacy, safety and unmet needs of evolving medical treatments for carcinoid syndrome // Journal of Neuroendocrinology. – 2022. – Vol. 34(7). – Article No. 13174. – DOI: 10.1111/jne.13174.
9. Aluri V., Dillon J. S. Biochemical testing in neuroendocrine tumors // Endocrinology and Metabolism Clinics of North America. – 2017. – Vol. 46(3). – P. 669-677.
10. Halperin D. M., Shen C., Dasari A. et al. Frequency of the carcinoid syndrome at neuroendocrine tumour diagnosis: a population-based study // The Lancet Oncology. – 2017. – Vol. 18(4). – P. 525-534.
11. Шепелькевич А. П., Красный С. А., Градуша А. В., Лузан А. М. Современные подходы к диагностике и лечению нейроэндокринных новообразований // Лечебное дело. – 2020. – № 2 (72). – С. 5-15.
12. DeVita V. T., Lawrence Jr. T. S., Rosenberg S. A. Cancer: Principles & Practice of Oncology. – 2019. – Vol. (11). – P. 2429-2444.
13. Marasco M., Romano E., Arrivi G. et al. Exploring carcinoid syndrome in neuroendocrine tumors: insights from a multidisciplinary narrative review // Cancers (Basel). – 2024. – Vol. 16(22). – Article No. 3831. – DOI: 10.3390/cancers16223831.
14. DeVita V. T., Norton J. A., Lawrence Jr. T. S. Carcinoid tumors and the carcinoid syndrome // In: Cancer: Principles & Practice of Oncology. – 2019. – Vol. (11). – P. 2445-2451.

References

1. Artamonova, E. V., Gorbunova, V. A., Delektorskaya, V. V., et al. (2024). Neĭroendokrinnye neoplazii zheludochno-kishechnogo trakta i podzheludochnoĭ zhelezy. Prakticheskie rekomendatsii RUSSCO. Ch. 1.1. Malignant tumors, 14(3s2), 427-444.
2. WHO Classification of Tumours Editorial Board. (2022). Endocrine and neuroendocrine tumours (5th ed., Vol. 8). Lyon: International Agency for Research on Cancer.
3. Service, F. J., Natt, N., & Thompson, G. B. (1995). Hypoglycemic disorders. New England Journal of Medicine, 332(17), 1144-1152; Wermers, R. A., Fatourechi, V., & Wynne, A. G. (2019). The glucagonoma syndrome. Endocrine Practice, 25(11), 1145-1150.
4. Reid, M. D., Bagci, P., Ohike, N., et al. (2021). Update on pancreatic somatostatinomas. Annals of Diagnostic Pathology, 51(3), 151592.
5. Cryer, P. E. (2019). Hypoglycemia-associated autonomic failure. Endocrine Reviews, 40(3), 768-798.
6. Pavel, M., O'Toole, D., Costa, F., et al. (2016). ENETS consensus: multidisciplinary management. Neuroendocrinology, 103(2), 172-185.

7. Howe, J. R., Merchant, N. B., Conrad, C., et al. (2020). North American guidelines for NET management. Pancreas, 49(1), 1-33.
8. Koumarianou, A., Daskalakis, K., Tsoli, M., Kaltsas, G., & Pavel, M. (2022). Efficacy, safety and unmet needs of evolving medical treatments for carcinoid syndrome. Journal of Neuroendocrinology, 34(7), e13174. DOI: https://doi.org/10.1111/jne.13174.
9. Aluri, V., & Dillon, J. S. (2017). Biochemical testing in neuroendocrine tumors. Endocrinology and Metabolism Clinics of North America, 46(3), 669-677.
10. Halperin, D. M., Shen, C., Dasari, A., et al. (2017). Frequency of the carcinoid syndrome at neuroendocrine tumour diagnosis: A population-based study. The Lancet Oncology, 18(4), 525-534.
11. Shepelkevich, A. P., Krasnyĭ, S. A., Gradusha, A. V., & Luzan, A. M. (2020). Sovremennye podkhody k diagnostike i lecheniiu neĭroendokrinnykh novoobrazovaniĭ. Lechebnoe Delo, (2)72, 5-15.
12. DeVita, V. T., Lawrence, T. S., & Rosenberg, S. A. (2019). Cancer: Principles & Practice of Oncology, 11, 2429-2444.
13. Marasco, M., Romano, E., Arrivi, G., et al. (2024). Exploring carcinoid syndrome in neuroendocrine tumors: Insights from a multidisciplinary narrative review. Cancers (Basel), 16(22), 3831. DOI: https://doi.org/10.3390/cancers16223831.
14. DeVita, V. T., Norton, J. A., & Lawrence, T. S. (2019). Carcinoid tumors and the carcinoid syndrome. In Cancer: Principles & Practice of Oncology, 11, 2445-2451.

НЕЙРОЭНДОКРИННЫЕ ОПУХОЛИ: ПРОБЛЕМЫ РАННЕЙ ДИАГНОСТИКИ (КЛИНИЧЕСКИЙ СЛУЧАЙ)

С. Е. Есентаева [1*], Ж. К. Жакенова [2], Г. Е. Сарсенбаева [1], Е. Н. Бейсебаев [1], А. Н. Баймахашева [1], А. С. Ожарова [1]

[1] НУО «Казахстанско-Российский медицинский университет», Казахстан, Алматы
[2] НАО «Казахский национальный медицинский университет имени С. Д. Асфендиярова», Казахстан, Алматы
**Корреспондирующий автор*

Аннотация

Гетерогенность нейроэндокринных опухолей не только по их локализациям, но клиническим проявлениям, отсутствие четких критериев и алгоритмов их диагностики, а также низкая настороженность врачей общей клинической сети в отношении своевременного выявления этой группы опухолей, в большинстве случаев приводит к их поздней диагностике, результатом чего является только паллиативный этап их лечения. Представлен клинический случай для демонстрации актуальности проблемы.

Клинический случай. Пациента с марта месяца 2020 г. периодически беспокоил жидкий, кашецеобразный стул. При обследовании в клинике по данным компьютерной томографии органов брюшной полости от 20.02.2021 года выявлено новообразование головки и тела поджелудочной железы с инвазией воротной и селезеночной вен, субтотальное поражение поджелудочной железы с инвазией сосудов) и множественными метастазами в печень Учитывая результаты компьютерно-томографических исследований был выставлен диагноз злокачественное образование поджелудочной железы, T3NxM1, множественные метастазы в печень.

Выводы. Разнообразие клинических проявлений нейроэндокринных опухолей затрудняет их раннюю диагностику и лечение, что требует высокой онкологической настороженности, эффективного взаимодействия специалистов и создания республиканских протоколов раннего выявления и терапии.

Ключевые слова: *нейроэндокринные опухоли, желудочно-кишечный тракт, поджелудочная железа.*

NEUROENDOCRINE DISORDERS: PROBLEMS OF DIAGNOSIS (CLINICAL TREATMENT)

S. E. Yessentayeva [1*], Zh. K. Zhakenova [2], G. E. Sarsenbaeva [1], E. N. Beisebayev [1], A. N. Baimakhasheva [1], A. S. Ozharova [1]

[1] NEI «Kazakh-Russian Medical University», Kazakhstan, Almaty

[2] NpJSC «Kazakh National Medical University named after S. D. Asfendiyarov», Kazakhstan, Almaty

**Corresponding author*

Abstract

The heterogeneity of neuroendocrine tumors not only in their localization, but also in their clinical manifestations, the lack of clear criteria and algorithms for their diagnosis, as well as the low alertness of doctors in the general clinical network regarding the timely detection of this group of tumors, in most cases leads to their late diagnosis, resulting in only the palliative stage of their treatment. A clinical case is presented to demonstrate the relevance of the problem.

A clinical case. Since March 2020, the patient has been periodically bothered by loose, mushy stools. During an examination in the clinic, according to computed tomography of the abdominal organs from 02/20/2021, a neoplasm of the head and body of the pancreas with invasion of the portal and splenic veins, subtotal lesion of the pancreas with vascular invasion) and multiple liver metastases was detected, taking into account the results of computed tomography studies, pancreatic malignancy, T3NxM1, multiple metastases in the liver.

Conclusions. The variety of clinical manifestations of neuroendocrine tumors complicates their early diagnosis and treatment, which requires high oncological alertness, effective interaction of specialists and the creation of national protocols for early detection and therapy.

Keywords: *neuroendocrine tumors, gastrointestinal tract, pancreas.*

АВТОРЛАР ТУРАЛЫ

Есентаева Сурия Ертугыровна – м.ғ.д., доцент, онкология кафедрасының меңгерушісі, химиотерапевт дәрігері, «Қазақстан-Ресей медициналық университеті» МЕББМ, Қазақстан, Алматы; e-mail: surya_esentay@mail.ru. ORCID: 0000-0001-7087-1440.

Жақыпбекова Айдана Бағдатқызы – «Қазақстан-Ресей медициналық университеті» МЕББМ, Қазақстан, Алматы; e-mail: aidanazhakypbekova7@gmail.com; ORCID: 0009-0002-5687-2775.

Сарсенбаева Галия Ермекқызы – «Қазақстан-Ресей медициналық университеті» МЕББМ, Қазақстан, Алматы; e-mail: galiya.ermek@mail.ru.

Бейсебаев Елдар Нурланұлы – PhD., «Қазақстан-Ресей медициналық университеті» МЕББМ, Қазақстан, Алматы; e-mail: eldar_beisebaev@mail.ru.

Баймахашева Аннель Ниязбекқызы – б.ғ.д., «Қазақстан-Ресей медициналық университеті» МЕББМ, Қазақстан, Алматы; e-mail: bannelia@mail.ru.

Ожарова Айнель Серикбековна – химиотерапевт дәрігер, Алматы өңірлік көпсалалы клиникасы, Алматы, Қазақстан; телефон: +7 775 104 46 12; e-mail: ainel.ozharova@gmail.com; ORCID: 0009-0002-0560-5634.

ОБ АВТОРАХ

Есентаева Сурия Ертугыровна – д.м.н., доцент, заведующая кафедрой онкологии, врачхимиотерапевт, НУО «Казахстанско-Российский медицинский университет», Казахстан, Алматы; e-mail: surya_esentay@mail.ru. ORCID: 0000-0001-7087-1440.

Жакыпбекова Айдана Багдатовна – НУО «Казахстанско-Российский медицинский университет», Казахстан, Алматы; e-mail: aidanazhakypbekova7@gmail.com; ORCID: 0009-0002-5687-2775.

Сарсенбаева Галия Ермековна – НУО «Казахстанско-Российский медицинский университет», Казахстан, Алматы; e-mail: galiya.ermek@mail.ru.
Бейсебаев Елдар Нурланович – PhD.,НУО «Казахстанско-Российский медицинский университет»,Казахстан, Алматы; e-mail: eldar_beisebaev@mail.ru.
Баймахашева Аннель Ниязбековна – д.б.н., НУО «Казахстанско-Российский медицинский университет», Казахстан, Алматы; e-mail: bannelia@mail.ru.
Ожарова Айнель Серикбековна – врач-химиотерапевт, Алматинская региональная многопрофильная клиника, Алматы, Казахстан; телефон: +7 775 104 46 12; e-mail: ainel.ozharova@gmail.com; ORCID: 0009-0002-0560-5634.

ABOUT AUTHORS

Yesentaeva Suriya Yertugyrovna – Doctor of Medical Sciences, docent, Head of the Department of Oncology, chemotherapist, NEI «Kazakh-Russian Medical University», Kazakhstan, Almaty; e-mail: surya_esentay@mail.ru. ORCID: 0000-0001-7087-1440.
Zhakypbekova Aidana Bagdatokyzy – NEI «Kazakh-Russian Medical University», Kazakhstan, Almaty; e-mail: aidanazhakypbekova7@gmail.com; ORCID: 0009-0002-5687-2775.
Sarsenbayeva Galiya Ermekovna – NEI «Kazakh-Russian Medical University», Kazakhstan, Almaty; e-mail: galiya.ermek@mail.ru; ORCID:
Beisebayev Eldar Nurlanovich – PhD., NEI «Kazakh-Russian Medical University», Kazakhstan, Almaty; e-mail: eldar_beisebaev@mail.ru; ORCID:
Baymakhasheva Annel Niyazbekovna – Doctor of Biological Sciences, NEI «Kazakh-Russian Medical University», Kazakhstan, Almaty; e-mail: bannelia@mail.ru; ORCID:
Ozharova Ainel Serikbekovna – Chemotherapist, Almaty Regional Multidisciplinary Clinic, Almaty, Kazakhstan; phone: +7 775 104 46 12; e-mail: ainel.ozharova@gmail.com; ORCID: 0009-0002-0560-5634.

Мүдделер қақтығысы. *Барлық авторлар осы мақалада жариялауды қажет ететін әлеуетті мүдделер қақтығысының жоқ екенін мәлімдейді.*
Авторлардың үлесі. *Барлық авторлар мақала концепциясын әзірлеуге, оны орындауға, нәтижелерін өңдеуге және жазуға тең дәрежеде үлес қосты. Бұл материал бұған дейін жарияланбағанын және басқа басылымдарда қаралып жатпағанын растаймыз.*
Қаржыландыру. *Жоқ.*

Мақала түсті: 15.03.2025 ж.
Жариялауға қабылданды:4.04 .2025 ж