

СРАВНИТЕЛЬНАЯ ЭФФЕКТИВНОСТЬ СЕЛЕКТИВНОЙ ЭНДОСКОПИЧЕСКИ КОНТРОЛИРУЕМОЙ ЛАЗЕРНОЙ АДЕНОИДЭКТОМИИ У ДЕТЕЙ С ХРОНИЧЕСКОЙ НАЗАЛЬНОЙ ОБСТРУКЦИЕЙ

А. Ж. Жаксылыкова¹, Д. Е. Тогузбаева^{2*}, С. А. Таукелева¹, К. А. Бижанов³

¹ НУО «Казахстанско-Российский медицинский университет», Казахстан, Алматы

² НАО «Казахский Национальный университет им. Аль-Фараби», Казахстан, Алматы

³ АО «Национальный научный центр хирургии имени А. Н. Сызганова», Казахстан, Алматы

**Корреспондирующий автор*

Аннотация

Актуальность. Гипертрофия аденоидов является одной из ведущих причин хронической назальной обструкции у детей и существенно влияет на качество жизни.

Цель. Оценить эффективность и безопасность селективной эндоскопически контролируемой лазерной аденоидэктомии по сравнению с традиционной кюретажной методикой.

Материалы и методы. Проведено одноцентровое сравнительное исследование (Алматы, Казахстан), включившее 58 пациентов: 46 после лазерной и 12 после кюретажной аденоидэктомии. Оценивали рецидив, субъективные жалобы, показатели риноманометрии и тимпанометрии, а также поздние осложнения через 3 и 6 месяцев.

Результаты. Частота рецидива была значительно ниже после лазерной аденоидэктомии (2,2 % и 4,3 %) по сравнению с кюретажной (50,0 % и 41,7 %) через 3 и 6 месяцев соответственно ($p < 0,01$). Субъективные жалобы и функциональные нарушения также реже сохранялись в основной группе. Нормальные показатели риноманометрии и тимпанометрии чаще отмечались после лазерной методики. Частота осложнений статистически не различалась.

Выводы. Лазерная аденоидэктомия под эндоскопическим контролем является более эффективной и безопасной альтернативой традиционной кюретажной аденоидэктомии у детей с хронической назальной обструкцией.

Ключевые слова: аденоиды, аденоидэктомия, лазерная аденоидэктомия, эндоскопический контроль, хроническая назальная обструкция, дети, рецидив, риноманометрия, тимпанометрия.

Введение

Носовое дыхание является ключевым физиологическим механизмом, обеспечивающим вентиляцию дыхательных путей, кондиционирование вдыхаемого воздуха и поддержание местного иммунитета верхних дыхательных путей. Нарушение носового дыхания у детей ассоциировано со снижением качества жизни, расстройствами сна и когнитивно-поведенческими нарушениями, включая синдром обструктивного апноэ сна, распространенность которого в детской популяции составляет около 1-5 % по данным эпидемиологических исследований [1].

Одной из наиболее частых причин хронической назальной обструкции в детском возрасте является гипертрофия аденоидов. Носоглоточная миндалина входит в состав лимфоидного глоточного кольца Вальдейера и участвует в формировании местного иммунного ответа, включая продукцию секреторного иммуноглобулина А [2]. Максимальное развитие аденоидной ткани наблюдается в возрасте 2-6 лет, что совпадает с пиком заболеваемости инфекциями верхних дыхательных путей [2].

Выбор тактики лечения определяется выраженностью клинической симптоматики.

Согласно данным систематического обзора Cochrane, применение интраназальных глюкокортикостероидов приводит к статистически значимому уменьшению размеров аденоидной ткани и улучшению носового дыхания у детей с умеренной гипертрофией [3]. Однако при выраженной обструкции или неэффективности консервативной терапии показано хирургическое лечение – аденоидэктомия, которая остаётся одной из наиболее часто выполняемых операций в детской оториноларингологии. Частота аденоидэктомии составляет примерно 50-65 случаев на 10 000 детского населения в год в странах Европы и Северной Америки [1; 4].

Классическая кюретажная аденоидэктомия, выполняемая без визуального контроля, эффективно устраняет обструкцию, однако ассоциирована с риском неполного удаления аденоидной ткани, интраоперационного кровотечения и повреждения окружающих структур [5; 6]. Эти ограничения обусловили развитие эндоскопических технологий, позволяющих выполнять удаление аденоидов под прямым визуальным контролем, что повышает радикальность вмешательства и снижает риск рецидива [7; 8].

Современные мета-анализы показывают, что эндоскопические методы аденоидэктомии обеспечивают более полное удаление аденоидной ткани и статистически значимое снижение частоты остаточной ткани по сравнению с традиционной техникой [6; 7]. Использование микродебридеров позволяет повысить точность вмешательства и снизить травматичность операции [6].

В рамках дальнейшего снижения хирургической травмы активно изучаются энергетические технологии, включая лазерные методы. Диодный лазер (длина волны около 980 нм) обеспечивает сочетание резекции и коагуляции тканей, что позволяет уменьшить интраоперационную кровопотерю и выраженность послеоперационного отёка. По данным современных обзоров, применение лазерных технологий может быть ассоциировано со снижением послеоперационного болевого синдрома и ускорением восстановления пациентов, однако количество рандомизированных контролируемых исследований остаётся ограниченным, что требует дальнейшего изучения их эффективности [8; 9].

Дополнительным преимуществом эндо-

назального эндоскопического доступа является возможность выполнения операции без значительного разгибания шеи пациента, что особенно важно у детей с сопутствующей патологией, включая атлантоаксиальную нестабильность [2].

Несмотря на накопленные данные о преимуществах малоинвазивных технологий, результаты сравнительных исследований остаются неоднозначными, а вопрос об их клинической эффективности и безопасности по сравнению с традиционной аденоидэктомией остаётся открытым. В связи с этим проведение сравнительных клинических исследований является обоснованным и актуальным.

Цель исследования: оценить сравнительную эффективность и безопасность селективной эндоскопически контролируемой лазерной аденоидэктомии по сравнению с традиционной кюретажной аденоидэктомией у детей с хронической назальной обструкцией.

Задачи исследования:

1. Сравнить клинические исходы лазерной и кюретажной аденоидэктомии по частоте рецидива через 3 и 6 месяцев после операции.
2. Оценить частоту сохранения субъективных жалоб через 3 и 6 месяцев в зависимости от хирургической методики.
3. Сравнить функциональные результаты лечения по данным риноманометрии и тимпанометрии через 3 и 6 месяцев после операции.
4. Оценить частоту поздних послеоперационных осложнений через 6 месяцев.
5. Провести чувствительный анализ в подгруппе детей 7-14 лет.

Материалы и методы

Проведено одноцентровое сравнительное исследование на базе ЛОР-центра «V-ENT» (г. Алматы, Казахстан). В анализ включены данные детей, перенёвших аденоидэктомию в 2020-2024 гг. В основной анализ вошли 58 пациентов, из них 46 детей после лазерной аденоидэктомии и 12 – после традиционной кюретажной аденоидэктомии. Дополнительно выполнен чувствительный анализ в подгруппе детей 7-14 лет, включившей 27 пациентов: 22 в группе лазерной аденоидэктомии и 5 в группе кюретажной аденоидэктомии.

До оперативного вмешательства всем пациентам проводили стандартное клиничко-ин-

струментальное обследование, включавшее эндоскопическое исследование носоглотки, оценку состояния верхних дыхательных путей, а также функциональную оценку носового дыхания. Хирургическое лечение выполняли в амбулаторных условиях в соответствии с принятой в центре тактикой.

В основной группе выполняли селективную эндоназальную аденоидэктомию с использованием диодного лазера под эндоскопическим контролем. Применяли диодный лазер с длиной волны 980 нм в режиме вапоризации. Лазерное волокно проводили трансназально под эндоскопическим контролем, что обеспечивало прицельное удаление гипертрофированной аденоидной ткани и визуальный контроль в области свода носоглотки и устьев слуховых труб. В контрольной группе аденоидэктомию выполняли традиционным методом с использованием хирургической кюретки через трансоральный доступ.

В качестве основных анализируемых исходов оценивали:

- рецидив через 3 и 6 месяцев после операции;
- наличие субъективных жалоб через 3 и 6 месяцев;
- нормализацию показателей риноманометрии через 3 и 6 месяцев;
- нормализацию показателей тимпанометрии через 3 и 6 месяцев;
- поздние осложнения через 6 месяцев.

Рецидив определяли как повторное появление клинически значимых симптомов назальной обструкции в сочетании с подтвержденными признаками повторной аденоидной гипертрофии при контрольном обследовании. Субъективные жалобы учитывали по данным послеоперационного наблюдения. Показатели риноманометрии и тимпанометрии оценивали как нормальные или патологические в соответствии с клинической интерпретацией результатов исследования.

Статистическую обработку данных проводили в программе R 4.5.2. Количественные данные представляли в виде среднего значения и стандартного отклонения ($M \pm SD$), а также медианы и межквартильного размаха Me ($Q1$; $Q3$). Категориальные показатели представляли в виде абсолютного числа наблюдений и

доли, выраженной в процентах. Нормальность распределения количественных переменных оценивали с использованием критерия Шапиро-Уилка. В анализируемой базе количественной переменной являлся возраст пациентов. В общей выборке распределение возраста отличалось от нормального ($p = 0,038$), однако в отдельных группах статистически значимых отклонений от нормального распределения не выявлено (лазерная аденоидэктомия: $p = 0,108$; кюретажная аденоидэктомия: $p = 0,097$). С учётом этого межгрупповое сравнение возраста выполняли с использованием t-критерия Стьюдента. Для сравнения категориальных показателей применяли точный критерий Фишера. Дополнительно для основных бинарных исходов рассчитывали относительный риск (RR) и 95 % доверительные интервалы. Различия считали статистически значимыми при $p < 0,05$.

Результаты

В основной анализ были включены 58 пациентов: 46 детей после лазерной аденоидэктомии и 12 – после кюретажной. Группы статистически значимо не различались по возрасту, что свидетельствует об их исходной сопоставимости по данному показателю. Основные сравнительные характеристики выборки и послеоперационных исходов представлены в таблице 1.

По критерию Шапиро-Уилка распределение возраста в общей выборке не соответствовало нормальному ($p = 0,038$), тогда как в отдельных группах статистически значимых отклонений от нормального распределения выявлено не было (лазер: $p = 0,108$; кюретка: $p = 0,097$). Межгрупповое сравнение возраста не выявило статистически значимых различий ($p = 0,398$).

Таблица 1 отражает сравнительную характеристику пациентов и основных послеоперационных исходов в группах лазерной и кюретажной аденоидэктомии. В основной анализ были включены 58 детей: 46 пациентов после лазерной аденоидэктомии и 12 пациентов после кюретажной аденоидэктомии. Средний возраст пациентов составил $6,65 \pm 2,58$ года в группе лазерной аденоидэктомии и $6,00 \pm 2,26$ года в группе кюретажной аденоидэктомии; статистически значимых различий между группами по возрасту не выявлено ($p = 0,398$).

При анализе отдалённых исходов уста-

Таблица 1. Сравнительная характеристика пациентов и послеоперационных исходов в группах лазерной и кюретажной аденоидэктомии

Показатель	Лазерная аденоидэктомия (n = 46)	Кюретажная аденоидэктомия (n = 12)	p
Возраст, M±SD, лет	6,65±2,58	6,00±2,26	0,398
Возраст, Me (Q1;Q3), лет	6,0 (5,0; 8,75)	5,0 (4,75; 7,0)	
Рецидив через 3 месяца, n (%)	1 (2,2 %)	6 (50,0 %)	<0,001
Рецидив через 6 месяцев, n (%)	2 (4,3 %)	5 (41,7 %)	0,003
Поздние осложнения через 6 месяцев, n (%)	1 (2,2 %)	1 (8,3 %)	0,374
Субъективные жалобы через 3 месяца, n (%)	3 (6,5 %)	7 (58,3 %)	<0,001
Субъективные жалобы через 6 месяцев, n (%)	0 (0 %)	3 (25,0 %)	0,007
Нормальная риноманометрия через 3 месяца, n (%)	45 (97,8 %)	7 (58,3 %)	<0,001
Нормальная риноманометрия через 6 месяцев, n (%)	46 (100 %)	10 (83,3 %)	0,040
Нормальная тимпанометрия через 3 месяца, n (%)	45 (97,8 %)	11 (91,7 %)	0,374
Нормальная тимпанометрия через 6 месяцев, n (%)	46 (100 %)	10 (83,3 %)	0,040

Примечание. Количественные данные представлены в виде M±SD и Me (Q1; Q3). Нормальность распределения возраста оценивали с использованием критерия Шапиро-Уилка: общая выборка – p = 0,038; группа лазерной аденоидэктомии – p = 0,108; группа кюретажной аденоидэктомии – p = 0,097. Для сравнения возраста применяли t-критерий Стьюдента, для категориальных переменных – точный критерий Фишера.

Источник: составлено авторами

новлены выраженные межгрупповые различия. Частота рецидива через 3 месяца после операции в группе лазерной аденоидэктомии составила 2,2 % против 50,0 % в группе кюретажной аденоидэктомии (p < 0,001). Через 6 месяцев рецидив выявлялся у 4,3 % и 41,7 % пациентов соответственно (p = 0,003). Аналогичная тенденция наблюдалась и при оценке субъективных жалоб: через 3 месяца жалобы сохранялись у 6,5 % пациентов после лазерной аденоидэктомии и у 58,3 % после кюретажной (p < 0,001), а через 6 месяцев – у 0 % и 25,0 % соответственно (p = 0,007).

Функциональные результаты также были лучше в группе лазерной аденоидэктомии. Нормальные показатели риноманометрии через 3 месяца наблюдались у 97,8 % пациентов группы лазер и у 58,3 % пациентов группы кюретка (p < 0,001), а через 6 месяцев – у 100 % и 83,3 % соответственно (p = 0,040). По данным тимпанометрии через 3 месяца статистически значимых различий между группами не вы-

явлено: нормальные показатели отмечались у 97,8 % пациентов после лазерной аденоидэктомии и у 91,7 % после кюретажной (p = 0,374). Однако через 6 месяцев различия становились статистически значимыми: нормальная тимпанометрия регистрировалась у 100 % пациентов группы лазер и у 83,3 % пациентов группы кюретка (p = 0,040). Частота поздних осложнений через 6 месяцев была низкой в обеих группах и статистически значимо не различалась (2,2 % и 8,3 %; p = 0,374).

Частота рецидива в группе лазерной аденоидэктомии была значительно ниже по сравнению с кюретажной методикой. Через 3 месяца после операции рецидив зарегистрирован у 1 из 46 пациентов (2,2 %) в группе лазер и у 6 из 12 пациентов (50,0 %) в группе кюретка (p < 0,001). Через 6 месяцев рецидив выявлялся у 2 из 46 пациентов (4,3 %) и у 5 из 12 пациентов (41,7 %) соответственно (p = 0,003). Графическое представление частоты рецидива приведено на рисунке 1.

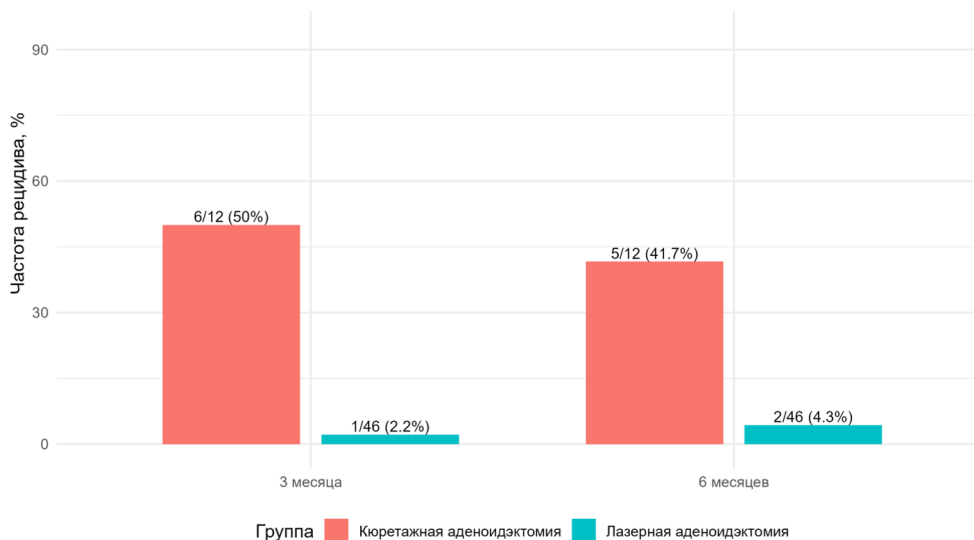


Рисунок 1. Частота рецидива после аденоидэктомии через 3 и 6 месяцев.
Источник: составлено авторами

Сохранение субъективных жалоб в послеоперационном периоде также встречалось существенно реже у пациентов после лазерной аденоидэктомии. Через 3 месяца жалобы сохранялись у 3 из 46 пациентов (6,5 %) в группе лазер и у 7 из 12 пациентов (58,3 %) в группе

кюретка ($p < 0,001$). Через 6 месяцев в группе лазер жалобы отсутствовали полностью, тогда как в группе кюретка они сохранялись у 3 из 12 пациентов (25,0 %) ($p = 0,007$). Динамика субъективных жалоб показана на рисунке 2.

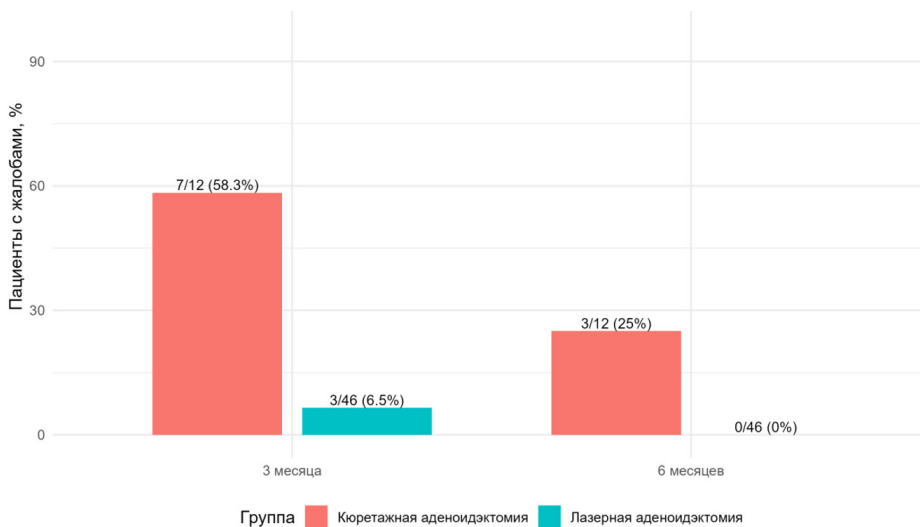


Рисунок 2. Частота сохранения субъективных жалоб через 3 и 6 месяцев.
Источник: составлено авторами

По данным риноманометрии, нормальные показатели через 3 месяца отмечались у 45 из 46 пациентов (97,8 %) после лазерной аденоидэктомии и у 7 из 12 пациентов (58,3 %) после кюретажной операции ($p < 0,001$). Через 6 месяцев нормальная риноманометрия зарегистрирована у всех пациентов группы лазер (100 %) и у 10 из 12 пациентов группы кюретка (83,3 %)

($p = 0,040$). Динамика восстановления носового дыхания по данным риноманометрии представлена на рисунке 3.

По данным тимпанометрии через 3 месяца статистически значимых различий между группами не выявлено: нормальные показатели наблюдались у 45 из 46 пациентов (97,8 %) в группе лазер и у 11 из 12 пациентов (91,7 %)

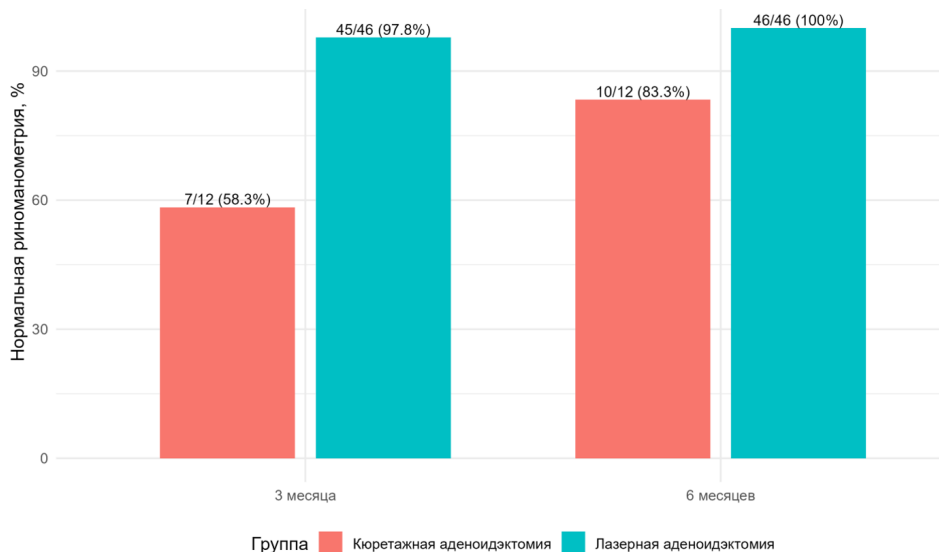


Рисунок 3. Доля пациентов с нормальной риноманометрией через 3 и 6 месяцев.

Источник: составлено авторами

в группе кюретка ($p = 0,374$). Однако через 6 месяцев различия становились статистически значимыми: нормальная тимпанометрия отмечалась у 46 из 46 пациентов (100 %) после лазерной операции и у 10 из 12 пациентов (83,3 %) после кюретажной аденоидэктомии ($p = 0,040$).

Для более полной количественной оценки различий между группами дополнительно были рассчитаны относительный риск, отно-

шение шансов и 95 % доверительные интервалы для основных бинарных исходов. Анализ показал выраженное снижение риска рецидива и сохранения субъективных жалоб в группе лазерной аденоидэктомии, а также более высокую вероятность нормализации функциональных показателей. Результаты анализа силы эффекта представлены в таблице 2, а их графическая визуализация – на рисунке 4.

Таблица 2. Относительный риск и отношение шансов основных послеоперационных исходов в группах лазерной и кюретажной аденоидэктомии

Исход	RR (95 % ДИ)	p
Рецидив через 3 месяца	0,044 (0,006–0,328)	<0,001
Рецидив через 6 месяцев	0,104 (0,023–0,473)	0,003
Поздние осложнения через 6 месяцев	0,261 (0,018–3,874)	0,374
Субъективные жалобы через 3 месяца	0,112 (0,034–0,369)	<0,001
Субъективные жалобы через 6 месяцев	0,040 (0,002–0,717)	0,007
Нормальная риноманометрия через 3 месяца	1,677 (1,038–2,711)	<0,001
Нормальная риноманометрия через 6 месяцев	1,225 (0,938–1,600)	0,040
Нормальная тимпанометрия через 3 месяца	1,067 (0,895–1,273)	0,374
Нормальная тимпанометрия через 6 месяцев	1,225 (0,938–1,600)	0,040

Примечание: RR – относительный риск; ДИ – доверительный интервал.

Источник: составлено авторами

Результаты анализа относительного риска и отношения шансов подтверждают выраженные преимущества лазерной аденоидэктомии по сравнению с кюретажной методикой по ряду ключевых послеоперационных исходов (Рисунок 4). Наиболее значимые различия выявлены в отношении частоты рецидива. Так, риск рецидива через 3 месяца после операции в груп-

пе лазерной аденоидэктомии был ниже на 95,6 % по сравнению с группой кюретажной аденоидэктомии (RR=0,044; 95 % ДИ 0,006–0,328; $p < 0,001$). Аналогичная тенденция сохранялась и через 6 месяцев: риск рецидива в группе лазер был ниже на 89,6 % (RR=0,104; 95 % ДИ 0,023–0,473; $p = 0,003$).

Существенные различия отмечены и по

показателю субъективных жалоб. Через 3 месяца риск сохранения жалоб в группе лазерной аденоидэктомии был ниже на 88,8 % по сравнению с кюретажной группой (RR=0,112; 95 % ДИ 0,034–0,369; $p < 0,001$). Через 6 месяцев данный показатель также оставался статистически значимо ниже (RR=0,040; 95 % ДИ 0,002–0,717; $p = 0,007$), что свидетельствует о более полном клиническом восстановлении пациентов после лазерного вмешательства.

Анализ функциональных исходов показал, что вероятность достижения нормальных показателей риноманометрии через 3 месяца была в 1,68 раза выше в группе лазерной аденоидэктомии по сравнению с кюретажной (RR=1,677; 95 % ДИ 1,038–2,711; $p < 0,001$). Через 6 месяцев отмечалась аналогичная направленность различий (RR=1,225; 95 % ДИ 0,938–1,600; $p = 0,040$), что указывает на более

благоприятное восстановление носового дыхания в группе лазер. Для тимпанометрии через 3 месяца статистически значимых различий не выявлено (RR=1,067; 95 % ДИ 0,895–1,273; $p = 0,374$), однако через 6 месяцев в группе лазерной аденоидэктомии также отмечалась тенденция к лучшему функциональному исходу (RR=1,225; 95 % ДИ 0,938–1,600; $p = 0,040$).

По показателю поздних осложнений через 6 месяцев статистически значимых различий между группами не установлено (RR=0,261; 95 % ДИ 0,018–3,874; $p = 0,374$), что может быть связано с редкостью данного события и ограниченной численностью выборки. Тем не менее в целом полученные значения RR последовательно демонстрируют более благоприятный профиль эффективности лазерной аденоидэктомии по сравнению с традиционной кюретажной методикой.

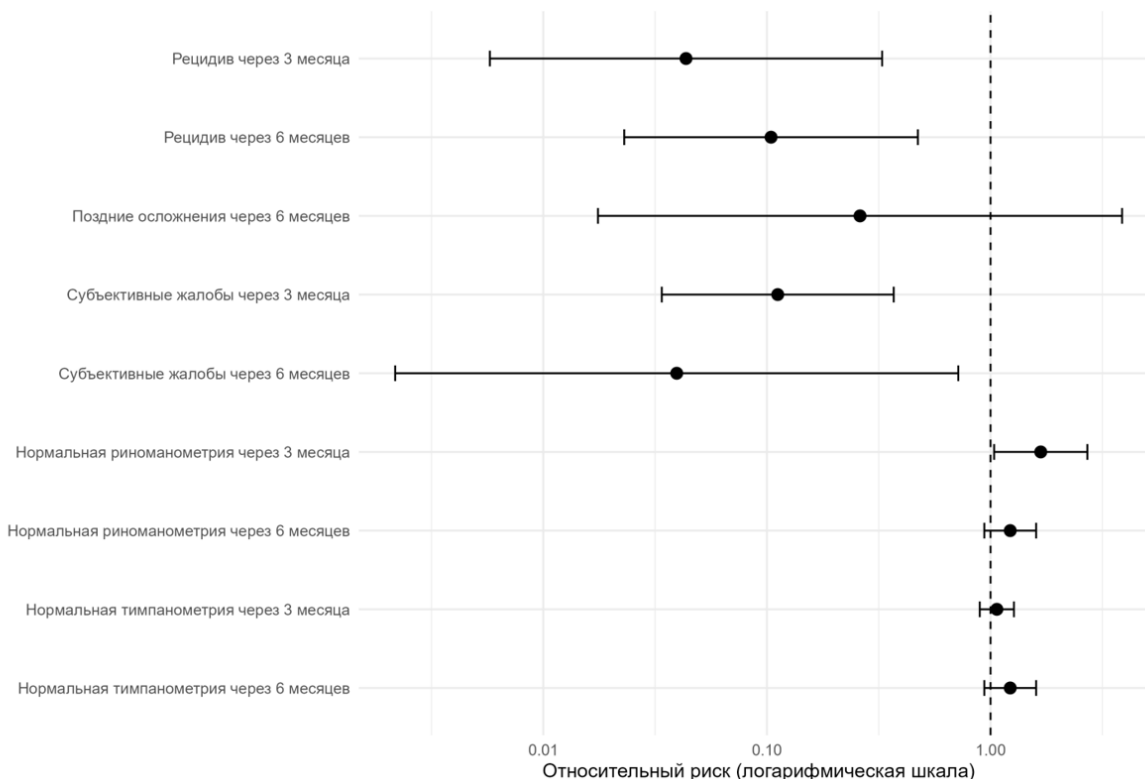


Рисунок 4. Относительный риск основных послеоперационных исходов в группе лазерной аденоидэктомии

Источник: составлено авторами

В чувствительный анализ были включены 27 детей в возрасте 7-14 лет, из них 22 пациента после лазерной аденоидэктомии и 5 пациентов после кюретажной аденоидэктомии (Таблица 3). Средний возраст пациентов составил $8,95 \pm 1,33$ года в группе лазерной аденоидэктомии и $8,20 \pm 1,64$ года в группе кюретажной

аденоидэктомии; статистически значимых различий между группами по возрасту не выявлено ($p = 0,263$).

По всем оцениваемым клиническим и функциональным исходам в подгруппе 7-14 лет статистически значимых межгрупповых различий не установлено. Через 3 месяца рецидив

наблюдался у 1 пациента из 22 (4,5 %) в группе лазерной аденоидэктомии и у 1 пациента из 5 (20,0 %) в группе кюретажной аденоидэктомии ($p = 0,342$). Через 6 месяцев рецидив был зарегистрирован только у 1 пациента группы лазер (4,5 %), тогда как в группе кюретка случаев рецидива не отмечено ($p=1,000$). Поздние осложнения через 6 месяцев также были редкими и выявлены только у 1 пациента группы лазерной аденоидэктомии (4,5 %), без статистически значимых различий между группами ($p=1,000$).

При оценке субъективных жалоб через 3 месяца они сохранялись у 2 пациентов из 22 (9,1 %) в группе лазер и у 1 пациента из 5 (20,0 %) в группе кюретка ($p = 0,474$). Через 6 месяцев субъективные жалобы отсутствовали в обеих группах. По данным риноманометрии через 3 месяца нормальные показатели отмечались у 21 из 22 пациентов (95,5 %) после лазерной аденоидэктомии и у 4 из 5 пациентов (80,0 %) после кюретажной аденоидэктомии ($p = 0,342$). Через

6 месяцев нормальная риноманометрия зарегистрирована у всех пациентов обеих групп (100,0 %; $p=1,000$).

Аналогичная картина наблюдалась и по данным тимпанометрии. Через 3 месяца нормальные показатели тимпанометрии выявлялись у всех пациентов группы лазерной аденоидэктомии (100,0 %) и у 4 из 5 пациентов группы кюретажной аденоидэктомии (80,0 %), различия не достигали статистической значимости ($p = 0,185$). Через 6 месяцев нормальная тимпанометрия определялась у всех обследованных детей в обеих группах (100,0 %; $p=1,000$).

Таким образом, в чувствительном анализе среди детей 7-14 лет направленность различий в целом оставалась в пользу лазерной аденоидэктомии, однако статистически значимых различий выявлено не было. Наиболее вероятным объяснением является малая численность контрольной группы, что ограничивает статистическую мощность анализа.

Таблица 3. Чувствительный анализ исходов у детей 7-14 лет в группах лазерной и кюретажной аденоидэктомии

Показатель	Лазерная аденоидэктомия (n = 22)	Кюретажная аденоидэктомия (n = 5)	p
Возраст, M±SD, лет	8,95±1,33	8,20±1,64	0,263
Возраст, Me [Q1;Q3], лет	9,0 [8,0; 10,0]	7,0 [7,0; 10,0]	
Рецидив через 3 месяца, n (%)	1 (4,5 %)	1 (20,0 %)	0,342
Рецидив через 6 месяцев, n (%)	1 (4,5 %)	0 (0 %)	1,000
Поздние осложнения через 6 месяцев, n (%)	1 (4,5 %)	0 (0 %)	1,000
Субъективные жалобы через 3 месяца, n (%)	2 (9,1 %)	1 (20,0 %)	0,474
Субъективные жалобы через 6 месяцев, n (%)	0 (0 %)	0 (0 %)	1,000
Нормальная риноманометрия через 3 месяца, n (%)	21 (95,5 %)	4 (80,0 %)	0,342
Нормальная риноманометрия через 6 месяцев, n (%)	22 (100 %)	5 (100 %)	1,000
Нормальная тимпанометрия через 3 месяца, n (%)	22 (100 %)	4 (80,0 %)	0,185
Нормальная тимпанометрия через 6 месяцев, n (%)	22 (100 %)	5 (100 %)	1,000

Примечание: в подгруппе 7-14 лет статистически значимых различий между группами не выявлено, что, вероятно, связано с малой численностью контрольной группы.

Источник: составлено авторами

Обсуждение

Полученные результаты свидетельствуют о том, что лазерная аденоидэктомия под эндоскопическим контролем ассоциируется с более благоприятными клиническими и функциональными исходами по сравнению с традиционной кюретажной аденоидэктомией. При сопоставимом возрасте пациентов в сравниваемых группах выявлены статистически значимые различия по большинству ключевых послеоперационных показателей, прежде всего по частоте рецидива, сохранению субъективных жалоб и темпам восстановления функции носового дыхания. Полученные данные согласуются с современными представлениями о преимуществах эндоскопически ассистированных методов аденоидэктомии, обеспечивающих более точное удаление патологической ткани и снижение риска остаточных аденоидных вегетаций [3; 10-12].

Наиболее важным результатом исследования является существенно более низкая частота рецидива после лазерной аденоидэктомии. Уже через 3 месяца после операции риск рецидива в основной группе был статистически значимо ниже, чем в группе кюретажной аденоидэктомии, и данная тенденция сохранялась через 6 месяцев. Это позволяет предположить, что эндоскопический контроль и селективное удаление аденоидной ткани обеспечивают более полное устранение обструктивного компонента и снижают вероятность сохранения остаточной патологической ткани. Аналогичные выводы получены в сравнительных и рандомизированных исследованиях [3; 12].

Не менее значимым представляется различие по субъективным жалобам в послеоперационном периоде. У детей после лазерной аденоидэктомии существенно реже сохранялись жалобы через 3 месяца, а через 6 месяцев они отсутствовали полностью. Это указывает на более полноценное клиническое восстановление пациентов. Подобные эффекты также описаны при применении малоинвазивных эндоскопических технологий, характеризующихся меньшей травматичностью и более быстрым восстановлением функций [7; 11].

Функциональные данные, полученные при риноманометрии, также подтверждают преимущества лазерной методики. Уже через 3 ме-

сяца после вмешательства в основной группе значительно чаще регистрировались нормальные показатели носового дыхания, и данная тенденция сохранялась через 6 месяцев. Это свидетельствует о том, что методы, выполняемые под визуальным контролем, обеспечивают более стабильное восстановление функции дыхательных путей [11].

По данным тимпанометрии статистически значимые различия между группами через 3 месяца отсутствовали, однако через 6 месяцев в группе лазерной аденоидэктомии отмечались более благоприятные результаты. Это может указывать на постепенное восстановление вентиляционной функции слуховой трубы по мере нормализации состояния носоглотки. Известно, что устранение аденоидной гипертрофии способствует восстановлению функции среднего уха и снижению риска отологических осложнений [7; 12].

Частота поздних осложнений в обеих группах была низкой и статистически значимо не различалась. Это позволяет рассматривать лазерную аденоидэктомию как безопасную методику. Данные о безопасности современных методов аденоидэктомии подтверждаются результатами систематических обзоров и метаанализов [11; 13].

Дополнительный анализ относительного риска показал, что преимущества лазерной аденоидэктомии имеют не только статистическое, но и клиническое значение, особенно в отношении рецидива и сохранения симптомов.

Чувствительный анализ в подгруппе детей 7-14 лет не выявил статистически значимых различий между группами, что, вероятно, связано с малой численностью контрольной группы и ограниченной статистической мощностью анализа.

При интерпретации результатов следует учитывать ограничения исследования, включая одноцентровый дизайн, отсутствие рандомизации и равенство групп.

Несмотря на указанные ограничения, полученные данные свидетельствуют о том, что лазерная аденоидэктомия под эндоскопическим контролем может рассматриваться как эффективная и безопасная альтернатива традиционной методике. Это соответствует современным тенденциям развития малоинвазивной хирур-

гии в детской оториноларингологии [12].

Одним из ограничений настоящего исследования является выраженный дисбаланс численности сравниваемых групп (46 против 12), что могло повлиять на устойчивость статистических оценок, особенно при анализе редких исходов.

Выводы

1. Селективная эндоназальная лазерная аденоидэктомия под эндоскопическим контролем у детей с хронической назальной обструкцией демонстрирует более высокую клиническую эффективность и сопоставимую безопасность по сравнению с традиционной кюретажной аденоидэктомией.

2. Применение лазерной методики ассоциируется со значимо более низкой частотой рецидива аденоидной гипертрофии как через 3, так и через 6 месяцев после операции, а также с более редким сохранением субъективных жалоб, что свидетельствует о более полном клиническом восстановлении пациентов.

3. Лазерная аденоидэктомия обеспечивает более благоприятные функциональные результаты, что подтверждается более высокой частотой нормализации показателей риноманометрии и тимпанометрии.

4. Частота поздних послеоперационных осложнений при использовании лазерной методики остаётся низкой и сопоставимой с традиционной аденоидэктомией, что подтверждает её безопасность.

5. Несмотря на отсутствие статистически значимых различий в подгруппе детей 7-14 лет, направленность результатов сохраняется в пользу лазерной аденоидэктомии; с учётом ограничений исследования полученные данные требуют подтверждения в более крупных проспективных исследованиях

Список источников

1. Mendoza-Sassi R.A., César J.A., Chadha N.K. Intranasal corticosteroids for nasal airway obstruction in children with moderate to severe adenoidal hypertrophy // *Cochrane Database Syst Rev.* – 2011. – №5. – CD006286. – DOI: <https://doi.org/10.1002/14651858.CD006286.pub3>.
2. Buskens E., van Staaïj B.K., van den Akker E.H., Hoes A.W., Schilder A.G. Adenotonsillectomy or watchful waiting in children // *Arch*

- Otolaryngol Head Neck Surg.* – 2007. – 133(11). – P. 1083-1088. – DOI: <https://doi.org/10.1001/archotol.133.11.1083>.
3. Kole A.S., Nilakhe S.S., Dorkar S.N., Basu I. Conventional curettage adenoidectomy vs endoscopic microdebrider adenoidectomy // *Eur Arch Otorhinolaryngol.* – 2025. – 282(1). – P. 529-537. – DOI: <https://doi.org/10.1007/s00405-024-09037-6>.
4. Ahmed B.N., Khan M.Y. Effectiveness of diode laser powered adenoid gland ablation // *Ann Jinnah Sindh Med Uni.* – 2024. – 10(2). – P. 49-53. – DOI: <https://doi.org/10.46663/ajsmu.v10i2.49%20-%2053>.
5. McDermott K.W., Liang L. Overview of major ambulatory surgeries performed in hospital-owned facilities, 2019 [Электронный ресурс] // *Healthcare Cost and Utilization Project (HCUP) Statistical Briefs.* – Rockville (MD): Agency for Healthcare Research and Quality (US), 2021. – № 287. – URL: <https://www.ncbi.nlm.nih.gov/books/NBK577044/> (дата обращения: 18.03.2026).
6. Van Den Akker E.H., Hoes A.W., Burton M.J., Schilder A.G.M. Large international differences in (adeno)tonsillectomy rates // *Clin Otolaryngol.* – 2004. – 29(2). – P. 161-164. – DOI: 10.1111/j.0307-7772.2004.00771.x.
7. Schupper A.J., Nation J., Pransky S. Adenoidectomy in children: what is the evidence and what is its role? // *Curr Otorhinolaryngol Rep.* – 2018. – 6(1). – P. 64-73. – DOI: <https://doi.org/10.1007/s40136-018-0187-7>.
8. Walner D.L., Parker N.P., Miller R.P. Instrument use in pediatric adenotonsillectomy // *Otolaryngol Head Neck Surg.* – 2007. – 137(1). – P. 49–53. – DOI: 10.1016/j.otohns.2007.02.036.
9. Temple R.H., Timms M.S. Paediatric coblation tonsillectomy // *Int J Pediatr Otorhinolaryngol.* – 2001. – 61(3). – P. 195–198. – DOI: 10.1016/s0165-5876(01)00553-5
10. Timms M.S., Ghosh S., Roper A. Adenoidectomy with the coblator: a logical extension of radiofrequency tonsillectomy // *J Laryngol Otol.* – 2005. – 119(5). – P. 398-399. – DOI: 10.1258/0022215053945840.
11. Sun Y.L., Yuan B., Kong F. Comparison between different approaches applied in pediatric adenoidectomy // *Ann Otol Rhinol Laryngol.* – 2023. – 132(2). – P. 207-216. – DOI: <https://doi.org/10.1177/00034894221104352>.
12. Bitar M.A., Rameh C. Microdebrider-assisted

versus curettage adenoidectomy // *Int J Pediatr Otorhinolaryngol.* – 2008. – 72(9). – P. 1327-1333. – DOI: <https://doi.org/10.1016/j.ijporl.2008.05.018>.

13. van den Aardweg M.T.A., Schilder A.G.M., Rovers M.M. Adenoidectomy for recurrent or chronic nasal symptoms in children // *Cochrane Database Syst Rev.* – 2010. – CD008282. – DOI: <https://doi.org/10.1002/14651858.CD008282.pub2>.

References

1. Mendoza-Sassi, R. A., César, J. A., & Chadha, N. K. (2011). Intranasal corticosteroids for nasal airway obstruction in children with moderate to severe adenoidal hypertrophy. *Cochrane Database of Systematic Reviews*, (5), CD006286. DOI: <https://doi.org/10.1002/14651858.CD006286.pub3>
2. Buskens, E., van Staaïj, B. K., van den Akker, E. H., Hoes, A. W., & Schilder, A. G. (2007). Adenotonsillectomy or watchful waiting in children. *Archives of Otolaryngology–Head & Neck Surgery*, 133(11), 1083-1088. DOI: <https://doi.org/10.1001/archotol.133.11.1083>
3. Kole, A. S., Nilakhe, S. S., Dorkar, S. N., & Basu, I. (2025). Conventional curettage adenoidectomy vs endoscopic microdebrider adenoidectomy. *European Archives of Oto-Rhino-Laryngology*, 282(1), 529-537. DOI: <https://doi.org/10.1007/s00405-024-09037-6>
4. Ahmed, B. N., & Khan, M. Y. (2024). Effectiveness of diode laser-powered adenoid gland ablation. *Annals of Jinnah Sindh Medical University*, 10(2), 49–53. <https://doi.org/10.46663/ajsmu.v10i2.49-53>
5. McDermott, K. W., & Liang, L. (2021). Overview of major ambulatory surgeries performed in hospital-owned facilities, 2019. In *Healthcare Cost and Utilization Project (HCUP) Statistical Briefs (Statistical Brief No. 287)*. Agency for Healthcare Research and Quality. <https://www.ncbi.nlm.nih.gov/books/NBK577044/>
6. Van Den Akker, E. H., Hoes, A. W., Burton, M. J., & Schilder, A. G. M. (2004). Large international differences in (adeno)tonsillectomy rates. *Clinical Otolaryngology*, 29(2), 161-164. DOI: <https://doi.org/10.1111/j.0307-7772.2004.00771.x>
7. Schupper, A. J., Nation, J., & Pransky, S. (2018). Adenoidectomy in children: What is the evidence and what is its role? *Current Otorhinolaryngology Reports*, 6(1), 64-73. DOI: <https://doi.org/10.1007/s40136-018-0187-7>
8. Walner, D. L., Parker, N. P., & Miller, R. P. (2007). Instrument use in pediatric adenotonsillectomy. *Otolaryngology–Head and Neck Surgery*, 137(1), 49-53. DOI: <https://doi.org/10.1016/j.otohns.2007.02.036>
9. Temple, R. H., & Timms, M. S. (2001). Paediatric coblation tonsillectomy. *International Journal of Pediatric Otorhinolaryngology*, 61(3), 195-198. DOI: [https://doi.org/10.1016/S0165-5876\(01\)00553-5](https://doi.org/10.1016/S0165-5876(01)00553-5)
10. Timms, M. S., Ghosh, S., & Roper, A. (2005). Adenoidectomy with the coblator: A logical extension of radiofrequency tonsillectomy. *The Journal of Laryngology & Otology*, 119(5), 398-399. DOI: <https://doi.org/10.1258/0022215053945840>
11. Sun, Y. L., Yuan, B., & Kong, F. (2023). Comparison between different approaches applied in pediatric adenoidectomy. *The Annals of Otology, Rhinology & Laryngology*, 132(2), 207-216. DOI: <https://doi.org/10.1177/00034894221104352>
12. Bitar, M. A., & Rameh, C. (2008). Microdebrider-assisted versus curettage adenoidectomy. *International Journal of Pediatric Otorhinolaryngology*, 72(9), 1327-1333. DOI: <https://doi.org/10.1016/j.ijporl.2008.05.018>
13. van den Aardweg, M. T. A., Schilder, A. G. M., & Rovers, M. M. (2010). Adenoidectomy for recurrent or chronic nasal symptoms in children. *Cochrane Database of Systematic Reviews*, CD008282. DOI: <https://doi.org/10.1002/14651858.CD008282.pub2>

БАЛАЛАРДАҒЫ СОЗЫЛМАЛЫ МҰРЫН ОБСТРУКЦИЯСЫ КЕЗІНДЕ СЕЛЕКТИВТІ ЭНДОСКОПИЯЛЫҚ БАҚЫЛАУМЕН ЖҮРГІЗІЛЕТІН ЛАЗЕРЛІК АДЕНОИДЭКТОМИЯНЫҢ САЛЫСТЫРМАЛЫ ТИІМДІЛІГІ

А. Ж. Жақсылықова¹, Д. Е. Тоғузбаева^{2*}, С. А. Таукелева¹, К. Бижанов³

¹ «Қазақстан-Ресей медициналық университеті» МEBБМ, Қазақстан, Алматы

² «Әл-Фараби атындағы Қазақ ұлттық университеті» KEAҚ, Қазақстан, Алматы

³ «А. Н. Сызганов атындағы Ұлттық ғылыми хирургия орталығы» АҚ, Қазақстан, Алматы

**Корреспондент автор*

Аңдатпа

Өзектілігі. Аденоид гипертрофиясы балалардағы созылмалы мұрын бітелуінің негізгі себептерінің бірі болып табылады және өмір сапасына айтарлықтай әсер етеді.

Мақсаты. Эндоскопиялық бақылаумен жүргізілетін селективті лазерлік аденоидэктомияның тиімділігі мен қауіпсіздігін дәстүрлі кюретаждық әдіспен бағалау.

Материалдар мен әдістер. 58 пациентті қамтитын бір орталықты салыстырмалы зерттеу (Алматы, Қазақстан) жүргізілді: 46 лазерлік және 12 кюретаждық аденоидэктомиядан кейін. 3 және 6 айдан кейін рецидив жиілігі, субъективті шағымдар, риноманометрия және тимпанометрия көрсеткіштері, сондай-ақ кеш асқынулар бағаланды.

Нәтижелер. Лазерлік аденоидэктомиядан кейін (2,2 % және 4,3 %) кюретажға (50,0 % және 41,7 %) қарағанда қайталану деңгейі айтарлықтай төмен болды 3 және 6 айдан кейін ($p < 0,01$). Субъективті шағымдар мен функционалдық бұзылыстар да сирек байқалды. Риноманометрия мен тимпанометрияның қалыпты көрсеткіштері лазерлік техникадан кейін жиі байқалды. Асқынулардың жиілігі статистикалық тұрғыдан ерекшеленбеді.

Қорытынды. Эндоскопиялық бақылаумен жүргізілетін лазерлік аденоидэктомия балалардағы созылмалы мұрын бітелуі кезінде дәстүрлі кюретаж аденоидэктомиясына қарағанда тиімді әрі қауіпсіз балама болып табылады.

Түйінді сөздер: аденоидтар, аденоидэктомия, лазерлік аденоидэктомия, эндоскопиялық бақылау, созылмалы мұрын бітелуі, балалар, рецидив, риноманометрия, тимпанометрия.

COMPARATIVE EFFECTIVENESS OF SELECTIVE ENDOSCOPICALLY GUIDED LASER ADENOIDECTOMY IN CHILDREN WITH CHRONIC NASAL OBSTRUCTION

A. Zh. Zhaksylykova¹, D. E. Toguzbayeva^{2*}, S. A. Taukeleva¹, K. Bizhanov³

¹ NEI «Kazakh-Russian Medical University», Kazakhstan, Almaty

² NJSC «Al-Farabi Kazakh National University», Kazakhstan, Almaty

³ JSC «National Scientific Center of Surgery named after A. N. Syzganov», Kazakhstan, Almaty

** Corresponding author*

Abstract

Relevance. Adenoid hypertrophy is a leading cause of chronic nasal obstruction in children and significantly affects quality of life.

Objective. To evaluate the efficacy and safety of selective endoscopic laser adenoidectomy compared with conventional curettage adenoidectomy.

Materials and Methods. A single-center comparative study (Almaty, Kazakhstan) included 58 patients: 46 underwent laser adenoidectomy and 12 curettage adenoidectomy. Recurrence rates, subjective symptoms, rhinomanometry and tympanometry results, and late complications were assessed at 3 and 6 months.

Results. Recurrence rates were significantly lower after laser adenoidectomy (2.2% and 4.3%) com-

pared to curettage (50.0% and 41.7%) at 3 and 6 months, respectively ($p < 0.01$). Subjective symptoms and functional impairments were less frequent in the laser group. No significant differences in complication rates were observed.

Conclusions. Endoscopic laser adenoidectomy is a more effective and safe alternative to conventional curettage adenoidectomy in children with chronic nasal obstruction.

Keywords: adenoids, adenoidectomy, laser adenoidectomy, endoscopic guidance, chronic nasal obstruction, children, recurrence, rhinomanometry, tympanometry.

АВТОРЛАР ТУРАЛЫ

Жақсылықова Ақбаян Жалғасқызы – PhD докторант, НУО «Қазақстан-Ресей медициналық университеті», Қазақстан, Алматы; e-mail: zhaksilikova_ak@mail.ru; ORCID: <https://orcid.org/0009-0007-4939-6914>.

Тоғузбаева Динара Еркеновна – медицина ғылымдарының кандидаты, қауымдастырылған профессор, «Әл-Фараби атындағы Қазақ ұлттық университеті» КЕАҚ, Қазақстан, Алматы; e-mail: congreskaz2023@gmail.com; телефон: +7 705 111 1809; ORCID: <https://orcid.org/0000-0002-4341-1956>.

Таукелева Сауле Айдаратовна – медицина ғылымдарының докторы, профессор, НУО «Қазақстан-Ресей медициналық университеті» дипломнан кейінгі білім беру оториноларингология курсының меңгерушісі, Қазақстан, Алматы; ORCID: <https://orcid.org/0000-0001-6281-6492>.

Бижанов Кенжебек Алибекович – MD, PhD, интервенциялық кардиолог, аритмолог, «А.Н. Сызғанов атындағы Ұлттық ғылыми хирургия орталығы» АҚ, интервенциялық кардиология, аритмология және эндоваскулярлық хирургия бөлімшесі; «Әл-Фараби атындағы Қазақ ұлттық университеті» КЕАҚ, медицина және денсаулық сақтау факультеті, доцент м.а., Қазақстан, Алматы; e-mail: kenzhebek.bizhanov07@gmail.com; телефон: +7 701 752 91 00; ORCID: <https://orcid.org/0000-0002-6668-7373>.

ОБ АВТОРАХ

Жақсылықова Ақбаян Жалғасқызы – PhD докторант НУО «Казахстанско-Российский медицинский университет», Казахстан, Алматы; e-mail: zhaksilikova_ak@mail.ru; ORCID: <https://orcid.org/0009-0007-4939-6914>.

Тоғузбаева Динара Еркеновна – кандидат медицинских наук, ассоциированный профессор, НАО «Казахский национальный университет имени Аль-Фараби», Казахстан, Алматы; e-mail: congreskaz2023@gmail.com; телефон: +7 705 111 1809; ORCID: <https://orcid.org/0000-0002-4341-1956>

Таукелева Сауле Айдаратовна – доктор медицинских наук, профессор, заведующая курсом оториноларингологии последиplomного образования НУО «Казахстанско-Российский медицинский университет», Казахстан, Алматы; ORCID: <https://orcid.org/0000-0001-6281-6492>

Бижанов Кенжебек Алибекович – MD, PhD, интервенционный кардиолог, аритмолог, АО «Национальный научный центр хирургии имени А. Н. Сызганова», отделение интервенционной кардиологии, аритмологии и эндоваскулярной хирургии, НАО «Казахский национальный университет имени Аль-Фараби», факультет медицины и здравоохранения, и.о. доцента, Казахстан, Алматы; e-mail: kenzhebek.bizhanov07@gmail.com; телефон: +7 701 752 91 00; ORCID: <https://orcid.org/0000-0002-6668-7373>.

ABOUT AUTHORS

Zhaksylykova Akbayan Zhalgaskyzy – PhD doctoral student, NEI «Kazakhstan-Russian Medical University», Almaty, Kazakhstan; e-mail: zhaksilikova_ak@mail.ru; ORCID: <https://orcid.org/0009-0007-4939-6914>.

Toguzbaeva Dinara Erkenovna – Candidate of Medical Sciences, Associate Professor, NJSC «Al-Farabi

Kazakh National University», Almaty, Kazakhstan; e-mail: congreskaz2023@gmail.com; phone: +7 705 111 1809; ORCID: <https://orcid.org/0000-0002-4341-1956>.

Taukeleva Saule Aidaratovna – Doctor of Medical Sciences, Professor, Head of the Otorhinolaryngology Course of Postgraduate Education, NJSC «Kazakhstan-Russian Medical University», Almaty, Kazakhstan; ORCID: <https://orcid.org/0000-0001-6281-6492>.

Bizhanov Kenzhebek Alibekovich – MD, PhD, Interventional Cardiologist, Arrhythmologist, JSC «A.N. Syzganov National Scientific Center of Surgery», Department of Interventional Cardiology, Arrhythmology and Endovascular Surgery; NJSC «Al-Farabi Kazakh National University», Faculty of Medicine and Healthcare, Acting Associate Professor, Almaty, Kazakhstan; e-mail: kenzhebek.bizhanov07@gmail.com; phone: +7 701 752 91 00; ORCID: <https://orcid.org/0000-0002-6668-7373>.

Вклад авторов. *Жаксылыкова А. Ж.* – концепция и дизайн исследования, сбор клинического материала, участие в написании рукописи.

Тогузбаева Д. Е. – разработка методологии исследования, статистический анализ данных, подготовка и редактирование текста статьи.

Таукелева С. А. – сбор и обработка данных, анализ результатов, участие в подготовке рукописи.

Бижанов К. А. – научное руководство, критический пересмотр содержания статьи, утверждение окончательной версии рукописи.

Конфликт интересов. Авторы заявляют об отсутствии конфликта интересов.

Финансирование. Данное исследование не имело внешнего финансирования.

Все авторы одобрили окончательную версию статьи и несут ответственность за её содержание.

Статья поступила: 06.01.2026 год.

Принята к публикации: 20.02.2026 год